

## Jährliche Zahnkontrolle beim Pferd, warum ?



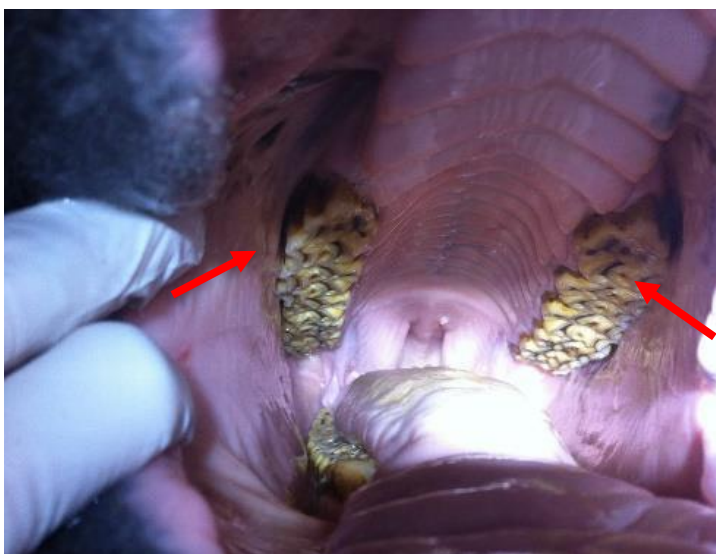Pferde haben 44 Zähne, wenn alle Zähne vorhanden sind (inkl. Wolfszähne und Hengstzähne). Das Pferd hat ein überwiegend hypselodontes Gebiss, das heisst die Zähne von Pferden stossen/wachsen ein Leben lang nach.

Das Futter in der freien Wildbahn ist im Gegensatz zu unserem Futter viel struktureicher/ grobfaseriger und muss daher besser gekaut werden. Die Zähne unserer domestizierten Pferde nutzen sich weniger auf natürliche Weise ab und da die Unterkieferzähne des Pferdes schmaler sind, als die Oberkieferzähne entstehen an den Zahnrändern scharfe Spitzen, die im Oberkiefer gegen die Backenschleimhaut drücken und im Unterkiefer gegen die Zunge stehen und beides verletzen können.

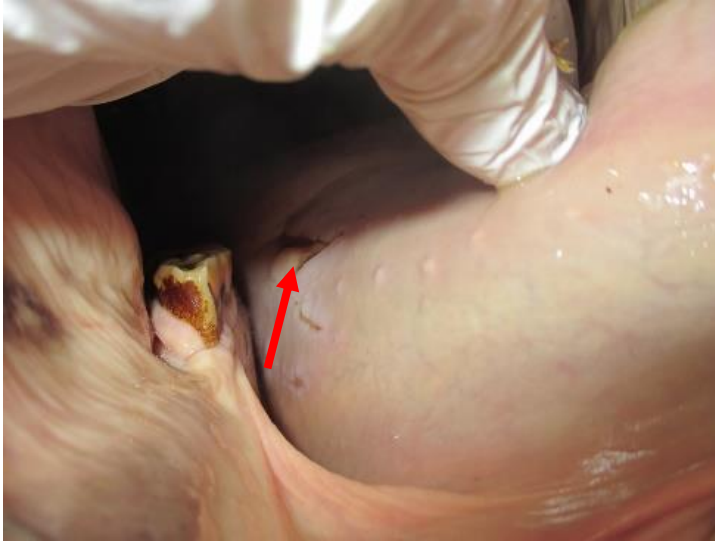
Auch Pferde haben Milchzähne: Der Zahnwechsel findet an den Schneidezähnen mit 2.5, 3.5 und 4.5 Jahren statt, an den vorderen drei Backenzähnen mit 2.5, 3, 3.5 Jahren. Die hinteren drei Backenzähne stossen direkt als definitive Zähne mit 1,2 und 3 Jahren in die Maulhöhle.

Neben den unregelmässigen Kauflächen, die durch den unterschiedlichen Zeitpunkt des Zahnwechsels entstehen können, führen zum Beispiel auch Fehlstellungen der Zähne oder Zahnfrakturen zu möglichen Fressproblemen. Erkennt man diese frühzeitig, können sie behoben werden und damit dem Pferd unnötige Schmerzen erspart bleiben.

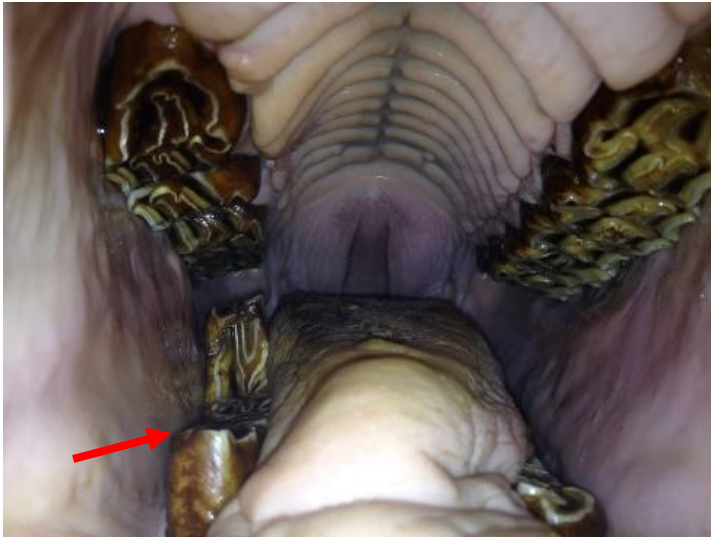
Beispiele:



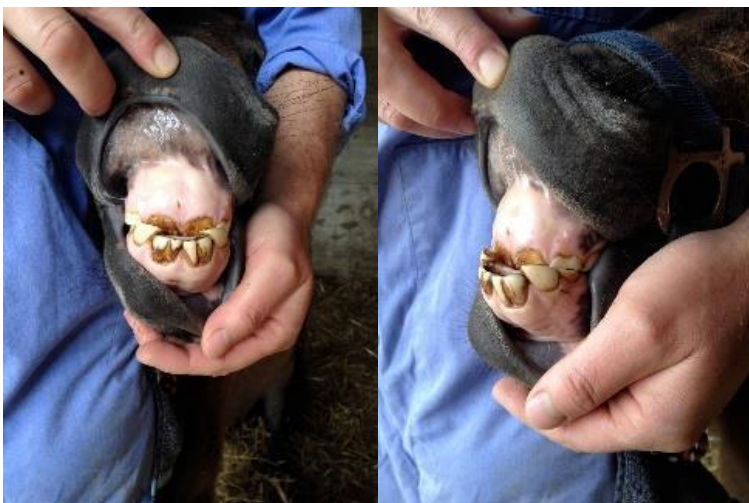Normales Gebiss eines Pferdes bei einer Kontrolle nach einem Jahr. Man achte auf die scharfen Kanten im Oberkiefer (siehe Pfeile).



Ein abgesplittertes Stück eines Zahnes bei einer Zahnfraktur hat mit seiner scharfen Kante die Zunge stark verletzt.



Dieses Pferd wurde vorgestellt, wegen vermehrtem Stolpern und teilweise komischen Kaubewegungen. Es wurde vor Jahren ein Zahn des Oberkiefers entfernt. Da nun der Unterkieferzahn keinen Gegenspieler mehr hatte, hat er sich über die Jahre weit nach oben geschoben und führte zu Schmerzen und einer Blockade der normalen Kieferbewegung.



Bei diesem Pony konnte ein Unterbiss festgestellt werden, dieser kann als solches nur in sehr jungem Alter und aufwändig korrigiert werden. Aber die scharfen Kanten und Ecken der Schneidezähne können jetzt so geraspelt werden, dass sie die Schleimhaut nicht mehr verletzen. Dieses Pony kann soweit problemlos mit diesen Schneidezähnen leben.